ΙΠΠΟΚΡΑΤΕΙΑ 2002, 6, 3: 105-110

ΕΝΔΙΑΦΕΡΟΥΣΑ ΠΕΡΙΠΤΩΣΗ

Σάρκωμα Kaposi με εντόπιση στον βολβικό επιπεφυκότα

Φ. Καρασαββίδου[1], Γ. Καρκαβέλας[1], Ε. Πανούση[1], Ν. Γεωργιάδης[2], Δ. Μικρόπουλος[2], Κ. Παπαδημητρίου[1]

1. Παθολογοανατομικό εργαστήριο, Α.Π.Θ., ΑΧΕΠΑ Γ.Ν.
2. Οφθαλμολογική κλινική Α.Π.Θ., ΑΧΕΠΑ Γ.Ν.

Παρουσιάζεται περίπτωση σαρκώματος Kaposi με εντόπιση στον βολβικό επιπεφυκότα, σε άνδρα ηλικίας 70 ετών. Στον αριστερό οφθαλμό του ασθενή παρατηρήθηκε μισχωτό μόρφωμα το οποίο καταλάμβανε το ήμισυ της επιφάνειας του βολβικού επιπεφυκότα. Ο ασθενής δεν έπασχε από νόσημα του ανοσοποιητικού συστήματος ενώ στο ατομικό ιστορικό του αναφέρονταν εγχείρηση καταρράκτη στον αριστερό επίσης οφθαλμό, προ έτους.

Ακολούθησε χειρουργική αφαίρεση του μορφώματος και παθολογοανατομική εξέταση. Μικροσκοπικά επρόκειτο για κυτταροβριθή εξεργασία αποτελούμενη από άφθονα ατρακτόμορφα κύτταρα, χωρίς κυτταρική ατυπία ή αυξημένο αριθμό πυρηνοκινησιών, μεταξύ των οποίων διαμορφώνονταν σχισμοειδείς χώροι με εξαγγειωμένα ερυθρά αιμοσφαίρια. Τα ατρακτόμορφα κύτταρα ήταν θετικά στους ανοσοϊστοχημικούς δείκτες CD34 και Ulex Europeaus.

Ο ασθενής βρίσκεται υπό παρακολούθηση και 9 μήνες μετά την επέμβαση είναι σε καλή γενική κατάσταση, χωρίς υποτροπή ή άλλη εντόπιση του νεοπλάσματος.

Το σάρκωμα Kaposi αποτελεί κακοήθη νεοπλασματική εξεργασία, ενδοθηλιακής προέλευσης, η οποία απαντάται συχνότερα σε ανοσοκατασταλμένους και σε ασθενείς με AIDS. Η εντόπισή του στους οφθαλμούς είναι σπάνια, αφορά συχνότερα τις ανωτέρω αναφερόμενες ομάδες ασθενών και συνήθως εκδηλώνεται στα πλαίσια πολυεστιακής εμφάνισης της νόσου. *Ιπποκράτεια 2002, 6 (3): 105-110*

Το σάρκωμα Kaposi αποτελεί κακοήθες νεόπλασμα ενδοθηλιακής προέλευσης, το οποίο περιγράφηκε πρώτη φορά από τον Moricz Kaposi το 1872 με την ονομασία "ιδιοπαθές χρωστικό σάρκωμα του δέρματος" [1]. Ως τα τέλη της δεκαετίας του 1960 περιγραφόταν ως "ασυνήθης, βραδέως εξελισσόμενος, πολυεστιακός όγκος", ονομασία που σήμερα αντιστοιχεί στον κλασικό κλινικό τύπο της νόσου [2].

Είναι ιδιαίτερα συχνό σε χώρες της τροπικής Αφρικής [3], το συχνότερα απαντώμενο νεόπλασμα σε ασθενείς με AIDS [4] ενώ ακολουθεί σε συχνότητα στους μεταμοσχευμένους [5] ή σε ασθενείς με άλλα αίτια ανοσοανεπάρκειας [6-8].

Η εντόπισή του στους οφθαλμούς είναι εξαιρετικά σπάνια και απαντάται κυρίως σε ασθενείς με AIDS και σε ανοσοκατασταλμένους. [9,10]

Παρουσιάζουμε περίπτωση σαρκώματος Kaposi με εντόπιση στον βολβικό επιπεφυκότα σε άνδρα ηλικίας 70 ετών χωρίς υποκείμενη νόσο του ανοσοποιητικού συστήματος ή ιατρογενή ανοσοκαταστολή. Το περιστατικό δημοσιεύεται λόγω της σπάνιας εντόπισής του και του προβληματισμού που εμφανίζει στην κλινική και ιστοπαθολογική του διάγνωση.

Παρουσίαση περιστατικού

Η περίπτωσή μας αφορά άνδρα ηλικίας 70 ετών ο οποίος εμφάνισε στον βολβικό επιπεφυκότα του αριστερού οφθαλμού, στην 12η ώρα, μισχωτό μόρφωμα, το οποίο καταλάμβανε το ήμισυ της επιφάνειάς του. Η αφαίρεσή του ήταν δυσχερής λόγω της αιμορραγίας που προκλήθηκε με τους χειρουργικούς χειρισμούς. Ο ασθενής δεν υποβλήθηκε σε περαιτέρω θεραπευτική αγωγή. Από το ατομικό ιστορικό του αναφέρεται εγχείρηση καταρράκτη στον αριστερό επίσης οφθαλμό προ έτους. Ο έλεγχος για HIV ή άλλο αίτιο ανοσοανεπάρκειας απέβη αρνητικός. Ο ασθενής βρίσκεται υπό παρακολούθηση και 9 μήνες μετά την επέμβαση είναι σε καλή γενική κατάσταση, χωρίς υποτροπή του νεοπλάσματος ή παρουσία άλλης εντόπισης.

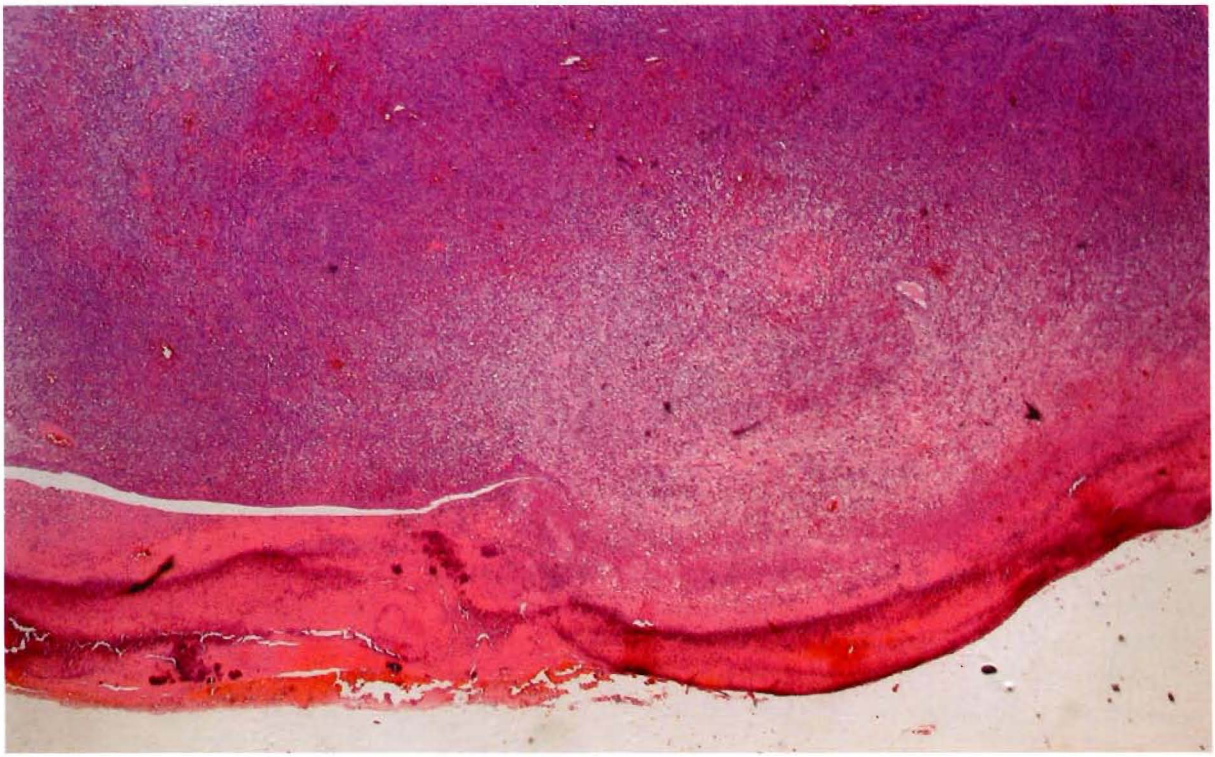

Εικόνα 1. Σάρκωμα Kaposi, οζώδης τύπος. Αιματοξυλίνη-Εωσίνη Χ 25

Παθολογοανατομικά ευρήματα

Παραλάβαμε δύο μελανόφαια ιστοτεμάχια, ελαστικής σύστασης, διαστάσεων 1,2Χ 0,5 εκ. και 1,6Χ1,5 εκ.

Μικροσκοπικά και τα δύο ιστοτεμάχια καλύπτονταν από πολύστιβο πλακώδες επιθήλιο με εκτεταμένες εξελκώσεις. Στο χόριό τους παρατηρήθηκε κυτταροβριθής νεοπλασματική εξεργασία αποτελούμενη από ατρακτόμορφα κύτταρα με ήπια ατυπία και σπάνιες μιτώσεις, μεταξύ των οποίων διαμορφώνονταν σχισμοειδείς χώροι με άφθονα ερυθρά αιμοσφαίρια (Εικ. 1,2). Κατά θέσεις παρατηρήθηκαν κοκκία αιμοσιδηρίνης και ήπιας έντασης φλεγμονώδεις κυτταρικές διηθήσεις αποτελούμενες από λεμφοκύτταρα, πλασματοκύτταρα και αρκετά ουδετερόφιλα πολυμορφοπύρηνα λευκοκύτταρα.

Τα ατρακτόμορφα νεοπλασματικά κύτταρα ήταν θετικά στους ανοσοϊστοχημικούς δείκτες Ulex

ξελισσόμενος όγκος και ως σάρκωμα Kaposi, όρος με τον οποίο έχει πλέον καθιερωθεί [2,11]. Ο κλασικός τύπος είναι ιδιαίτερα συχνός σε χώρες της τροπικής Αφρικής, όπου αποτελεί το 10% όλων των κακοήθων όγκων ενώ έπονται σε συχνότητα οι χώρες της Μεσογείου [3]. Σημαντική αύξηση υπήρξε με την εμφάνιση και διάδοση του AIDS καθώς και την αύξηση του αριθμού των ατόμων που έχουν υποβληθεί σε μεταμόσχευση[4-6].

Λόγω της ετερογένειας που παρατηρείται βάσει επιδημιολογικών, κλινικών και προγνωστικών παραγόντων διακρίνονται οι κάτωθι κλινικοί τύποι [2]:

Α) Ο κλασικός τύπος, ο οποίος παρατηρείται συχνότερα σε άνδρες άνω των 50 ετών, σε χώρες της Ανατολικής Ευρώπης, της Μεσογείου και στους Εβραίους. Εμφανίζεται με τη μορφή βραδέως εξελισσόμενων δερματικών βλαβών.

Β) Το σάρκωμα Kaposi που αναπτύσσεται στην Αφρική με συχνότερα δεκοπλάσια και πρόωρο θάνατο [12].

Γ) Το σχετιζόμενο με AIDS σάρκωμα Kaposi, το οποίο είναι ιδιαίτερα συχνό σε αυτούς τους ασθε-

κό χρωστικό σάρκωμα"[1]. Έκτοτε έχει α-
εί ως νόσος Kaposi, πολυεστιακό αιμορρα-
ρκωμα, ασυνήθης, πολυεστιακός βραδέως ε-

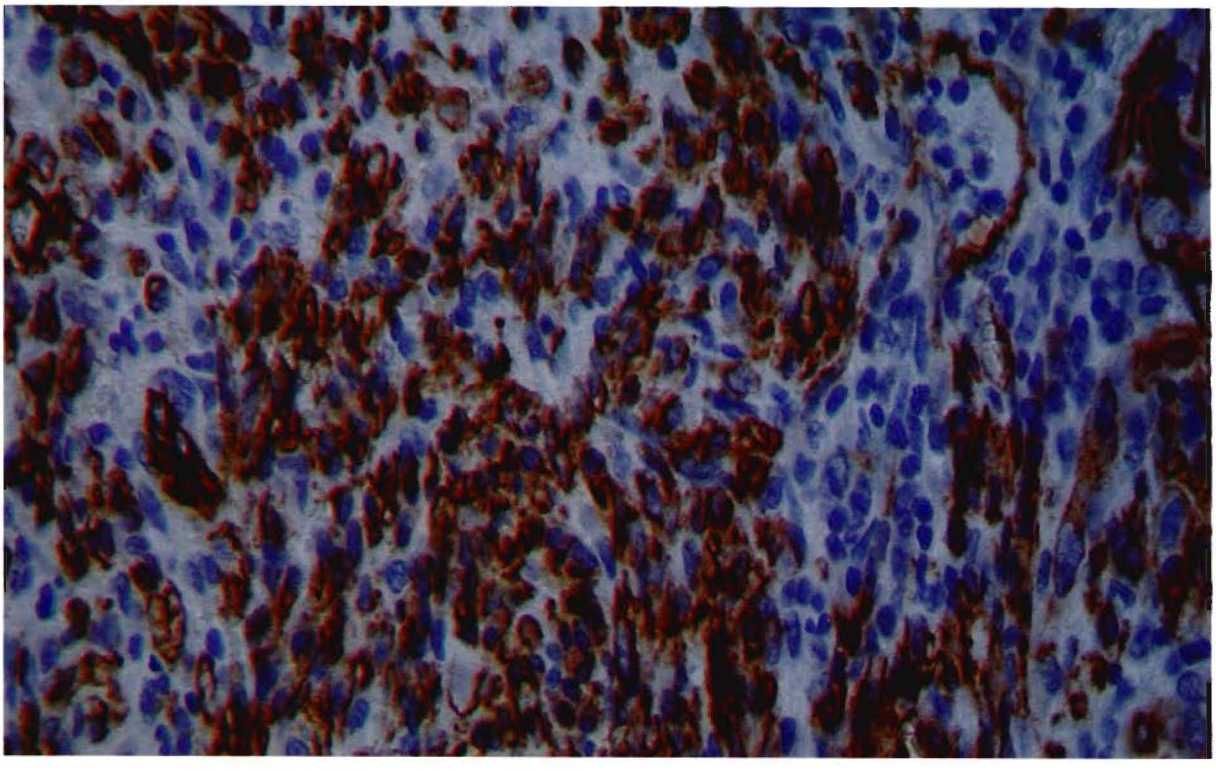

Εικόνα 4. Θετικότητα των νεοπλασματικών κυττάρων στον ανοσοϊστοχημικό δείκτη CD34 X 100

νείς (25%) και εντοπίζεται συνήθως στον κορμό ή στα άκρα [13,14].

Δ) Το σάρκωμα Kaposi που αναπτύσσεται στους ασθενείς με ιατρογενή ανοσοκαταστολή,

με την ιδιαιτερότητα ότι μπορεί να εμφανίσει αυτόματη υποστροφή [2].

Ε) Το λεμφαγγειοπαθητικό, με πρωτοπαθή εντόπιση στους λεμφαδένες.

Ιστολογικά διακρίνονται τέσσερα στάδια, τα οποία στην πράξη συχνά αλληλοκαλύπτονται:

α) το κηλιδώδες β) το επίπεδο γ) το οζώδες και δ) το όψιμο επιθετικό στάδιο [2].

Τα τυπικά ιστολογικά χαρακτηριστικά του νεοπλάσματος, τα οποία παρατηρούνται κυρίως στα β και γ στάδια είναι η παρουσία ατρακτόμορφων κυττάρων μεταξύ των οποίων διαμορφώνονται σχισμοειδείς χώροι με εξαγγειωμένα ερυθρά αιμοσφαίρια. Τα ατρακτόμορφα κύτταρα δεν εμφανίζουν κυτταρική ατυπία και οι πυρηνοκινησίες είναι λίγες σε αριθμό. Ποικίλου μεγέθους PAS θετικά σφαιρίδια υαλίνης παρατηρούνται ενδοκυττάρια ή εξωκυττάρια, χωρίς ωστόσο να είναι παθογνωμονικά της οντότητας. Διαφοροδιαγνωστικά προβλήματα δημιουργούνται κυρίως στο πρώιμο κηλιδώδες και στο όψιμο επιθετικό στάδιο.

Η διαφορική διάγνωση πρέπει να γίνει από καλοήθεις και κακοήθεις οντότητες όπως οι αρτηριοφλεβικές διαμαρτίες, το πυογόνο κοκκίωμα, το ατρακτοκυτταρικό αιμαγγειοενδοθηλίωμα, η βακτηριακή αγγειωμάτωση, το καλόηθες ιστιοκύτωμα, το ινοσάρκωμα, το λειομυοσάρκωμα, ο κακοήθης κυανούς σπίλος, το δεσμοπλαστικό κακόηθες μελάνωμα. Η προσεκτική αξιολόγηση των ιστολογικών και ανοσοϊστοχημικών ευρημάτων είναι απαραίτητη για την σωστή διάγνωση [2].

Η μελέτη με το ηλεκτρονικό μικροσκόπιο και η θετικότητα των κυττάρων στους ανοσοϊστοχημικούς δείκτες CD31, CD34 και Ulex Europaeus πιστοποιούν την ενδοθηλιακή προέλευση του όγκου [15].

Αιτιοπαθογενετικά ενοχοποιήθηκαν ογκογονίδια και αυξητικοί παράγοντες που ενεργοποιούν την τοπική αγγειογένεση [16,17] ενώ πρόσφατες μελέτες υποστηρίζουν πως ανεξάρτητα από τον κλινικοεπιδημιολογικό τύπο, στην παθογένεια του σαρκώματος Kaposi ενέχεται η λοίμωξη με τον ιό του ανθρωπίνου θηλώματος HHV-8 [18]. Διαφορετικά στελέχη του ιού απομονώθηκαν από σαρκώματα Kaposi με διαφορετική γεωγραφική κατανομή [19].

Η εντόπιση του σαρκώματος Kaposi στους οφθαλμούς ήταν σπάνια πριν την εμφάνιση του AIDS, με δημοσιευμένες στη διεθνή βιβλιογραφία εως το 1982 λιγότερες από 30 περιπτώσεις [11]. Στους ασθενείς με AIDS και σάρκωμα Kaposi, στο 20% των περιπτώσεων συμμετέχουν τα βλέφαρα ή ο επιπεφυκότας [9]

ενώ σε ποσοστό 12% η οφθαλμική εντόπιση αποτελεί την πρώτη εκδήλωση πολυεστιακής νόσου [20]. Επίσης σε άλλη μελέτη σε σύνολο 19 ασθενών με οφθαλμική εντόπιση στους 3 αποτελούσε την πρώτη εκδήλωση πολυεστιακής νεοπλασίας [9] ενώ σπανιότατα μπορεί να αποτελεί την πρώτη κλινική εκδήλωση του συνδρόμου ανοσολογικής ανεπάρκειας [14].

Όταν εντοπίζεται στον επιπεφυκότα συχνότερα απαντά στον κάτω θόλο αν και έχουν αναφερθεί περιπτώσεις ανάπτυξής του στον βλεφαρικό ή βολβικό επιπεφυκότα [21,22]. Λόγω του ότι το σάρκωμα Kaposi με οφθαλμική εντόπιση συνήθως αναπτύσσεται βραδέως και σπάνια είναι διηθητικό, θεραπευτικά οι μονήρεις βλάβες αντιμετωπίζονται με απλή εκτομή και παρακολούθηση. Σε περιπτώσεις με δύσκολη χειρουργική προσπέλαση προτείνεται η κρυοθεραπεία ενώ στα άτομα με πολυεστιακή εντόπιση η ακτινοθεραπεία και χημειοθεραπεία [10].

Στην περίπτωσή μας η οφθαλμική εντόπιση αποτελεί την πρώτη και μοναδική έως σήμερα εκδήλωση του νεοπλάσματος ενώ ο ασθενής ήταν σε καλή γενική κατάσταση και δεν εμφάνισε νόσημα του ανοσοποιητικού συστήματος. Κλινικά αντιστοιχεί στον κλασικό τύπο και ιστολογικά στον οζώδη τύπο του νεοπλάσματος. Ο ασθενής βρίσκεται υπό παρακολούθηση και 9 μήνες μετά την αφαίρεση είναι σε άριστη γενική κατάσταση χωρίς την παρουσία υποτροπής ή άλλης εντόπισης του νεοπλάσματος.

ABSTRACT

Karasavvidou F, Karkavelas G, Panousi E, Georgiadis N, Mikropoulos D, Papadimitriou K. **Kaposi's Sarcoma of the Bulbar Conjunctiva.** Hippokratia, 2002, 6(3): 105-110

We report a case of Kaposi's sarcoma of the bulbar conjunctiva in a 70 years old man. The patient was HIV negative and had not any other disease of the immune system.

The lesion appeared as a pedunculated, nodular mass on the left bulbar conjunctiva. The patient had a history of cataract operation on the same eye one year ago.

Surgical excision and pathological examination was performed.

Microscopically it was composed of spindle cells with no pleomorphism or high mitotic activity. The spindle cells formed slits containing extravasated red blood cells and were CD34 and Ulex Europeaus positive.

Kaposi's sarcoma is a spindle cell malignancy of endothelial cell origin. It is a frequent tumor in patients with the acquired immunodeficiency syndrome (AIDS) and in immunosuppressive patients.

Ocular involvement is rare and usually is a part of a multicentric disease in AIDS population.

ΒΙΒΛΙΟΓΡΑΦΙΑ

1. Kaposi M. Idiopathisches multiples pigment sarcoma der haut. Arch Dermatol Syph 1872, 4: 265-273
2. Elder D, Elenitsas R, Jaworsky CH, Bernett Johnson Jr. Lever's Histopathology of the skin. Eighth edition, Lippincott-Raven 1997, pp:909-915
3. Ackerman LV, Murray JF, eds. Symposium on Kaposi's sarcoma. Acta Un Int Cancer 1962, 18: 312-511
4. Centers of Disease Control: Update: Acquired immunodeficiency syndrome – United States. MMWR 1986, 35: 17-21
5. Stribling J, Weitzner S, Smith GV. Kaposi's sarcoma in renal allograft recipients. Cancer 1978, 42: 442-446
6. Klepp O, Dahl O, Stenwing JT. Association of Kaposi's sarcoma and prior immunosuppressive therapy. A 5-year material of Kaposi's sarcoma in Norway. Cancer 1978, 42: 2426-2530
7. Frizzera G, Banks PM, Massarelli G, Rosai J. A systemic lymphoproliferative disorder with morphologic features of Castleman's disease. Pathological findings in 15 patients. Am J Surg Pathol 1983, 7: 211-231
8. Varsano S, Manor Y, Steiner Z et al. Kaposi's sarcoma and angioimmunoblastic lymphadenopathy. Cancer 1984, 54: 1582-1585
9. Shuler JD, Holland GN, Miles SA et al. Kaposi Sarcoma of the Conjunctiva and Eyelids Associated With the Acquired Immunodeficiency Syndrome. Arch Ophthalmol 1989, 107: 858-862
10. Ernst Nicolitz. Kaposi's sarcoma of the Conjunctiva. Annals of Ophthalmology 1981, 13 (2): 205-207
11. Kalinske M, Leone CH R. Kaposi's Sarcoma Involving Eyelid and Conjunctiva. Annals of Ophthalmology 1982, 14 (5): 497-499
12. Dorfmann RF. Kaposi's sarcoma with special reference to its manifestations in infants and children and to the concepts of Arthur Purdy Stout. Am J Surg Pathol 1986, 10 (Suppl): 68
13. Beral V, Peterman TA, Berkelman R et al. Kaposi's sarcoma among persons with AIDS: A sexually transmitted infection. Lancet 1990, 335-123
14. Kyrymety UR, Lustbader JM. Kaposi's Sarcoma of the Bulbar Conjunctiva as an Initial Clinical Manifestation of Acquired Immunodeficiency Syndrome. Arch Ophthalmol 1995, 113: 978
15. Orchard GE, Wilson JE, Russel JR. Immunocytochemistry in the diagnosis of Kaposi's sarcoma and angiosarcoma. Br J Biomed Sci 1995, 52: 35
16. Huang YQ, Li JJ, Moscatelli D et al. Exression of int-2 oncogene in Kaposi's sarcoma lesions. J Clin Invest 1993, 91: 1191-1197

17. Sinkovics JG. Kaposi's sarcoma. It's "oncogenes" and growth factors. Crit Rev Oncol Hematol 1991, 11: 87-107
18. Ensoli B, Sgadari C, Barillari G et al. Biology of Kaposi's sarcoma. Eur J Cancer 2001, 37 (10): 1251-1269
19. Hsu YH, Kuo WL, Su IJ. Clinicpathologic study of Kaposi's sarcoma and strain analysis of human herpesvirus 8 (HHV-8) DNA in Hua-Lien area of eastern Taiwan. J Formos Med Assoc 2001, 100 (7): 449-454
20. Holland GN, Pepose JS, Pettit TH, et al. Acquired immune deficiency syndrome: Ocular manifestations. Ophthalmology 1983, 90: 859-873
21. Howard GM, Jakobiec FA, DeVoe AG. Kaposi's sarcoma of the conjunctiva. Am J Ophthalmol 1975, 79: 420-423
22. Weiter JJ, Jakobiec FA, Iwamoto T. The clinical and morphologic characteristics of Kaposi's sarcoma of the conjunctiva. Am J Ophthalmol 1980, 89: 546-552

Αλληλογραφία:
Φ. Καρασαββίδου
Ιωνίας 16 Κ. Τούμπα
Τ.Κ.: 544 53 Θεσ/νίκη
Τηλ. 2310.946.134

Corresponding author:
Karasavvidou F
16, Ionia str.
544 53 Thessaloniki, Greece
Tel. 2310.946.134